



Анна Вершинина

врач-косметолог,
врач-дерматолог,
Пятигорск

[dr_annavershinina](#)

Facetem: филлинг и коллагенстимуляция

Коррекция атрофических изменений кожи и восполнение объёма жировых компартментов лица препаратом на основе гидроксиапатита кальция Facetem.

Введение

Один из основных фундаментальных механизмов старческой атрофии кожи — нарушения гомеостаза коллагена, которые затрагивают все её слои. Преимущественно изменение коллагенового каркаса кожи проявляется в дермальном слое. Кроме этого, соединительнотканными септами отделяются друг от друга и пронизаны поверхностные и глубокие жировые пакеты лица. Поверхностные жировые пакеты с возрастом, как правило, подвергаются птозу и перемещению, а глубокие — более склонны к атрофии.

У многих пациентов атрофические возрастные изменения кожи усугубляются перенесёнными хроническими дерматозами и их последствиями, в частности атрофическими рубцами постакне. Кроме этого, с возрастом происходит перераспределение жировых структур на лице, появление участков липоатрофии и липодислокации. Атрофические изменения подкожного жира более ярко выражены у пациентов с дефицитом массы тела. Птоз носогубного и центрального щёчного жировых пакетов приводит к образованию скулощёчной борозды и усугублению носогубной складки. В частности, у женщин после резкого похудения

в первую очередь уменьшаются в объёмах глубокий медиальный щёчный и медиальный подглазничный жировые пакеты.

В таких случаях для коррекции возрастных изменений кожи и ПЖК оптимально использование методик и препаратов, которые максимально эффективно воздействуют на все звенья патогенеза старения.

Выбор препарата

Одной из таких методик стали инъекции препарата на основе гидроксиапатита кальция новейшего поколения Facetem.

Уникальная решётчато-пористая структура препарата Facetem, в составе которого запатентованные микросферы гидроксиапатита кальция, позволяет одновременно получить яркий результат восполнения утраченного объёма поверхностных и глубоких жировых пакетов, заполнить морщины и складки на лице, а также обеспечивает эффективную пролонгированную коллагенстимуляцию для восстановления упругости коллагенового каркаса дермы. Кроме этого, за счёт опосредованного

За одну процедуру удалось достичь **максимального эффекта коррекции и возрастных изменений кожи лица, и липоатрофии**, а также значительно скорректировать рубцы постакне.

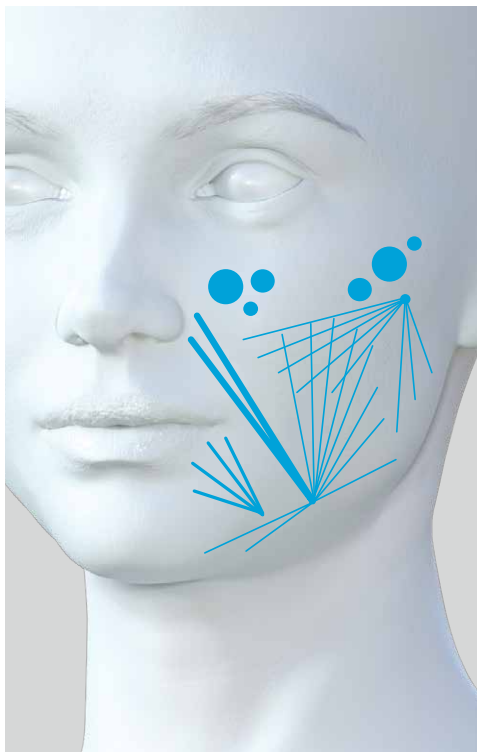


Рис. 1. Схема введения имплантата Facetem

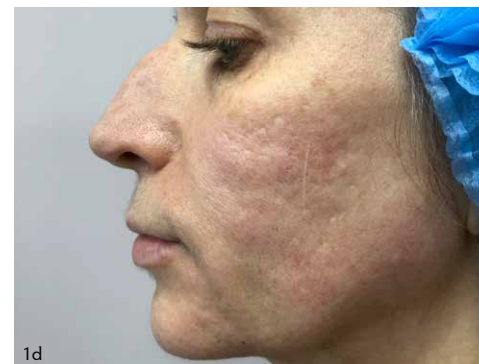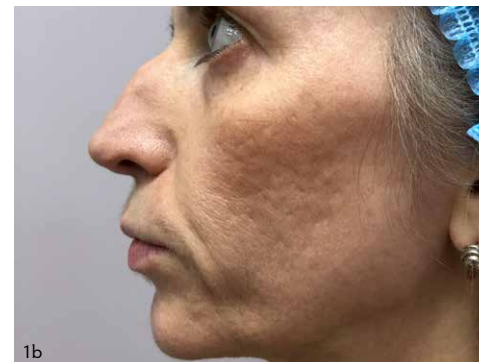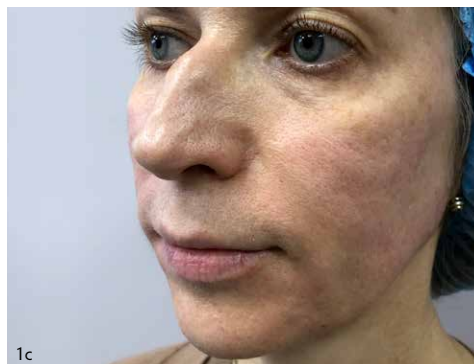


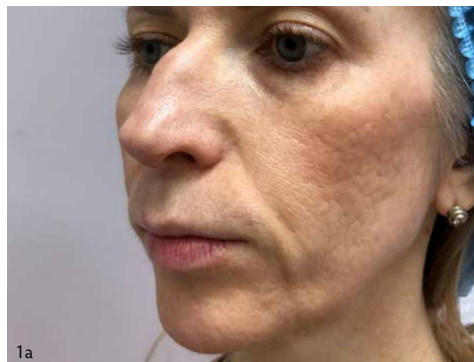Фото 1. Пациент — женщина, 37 лет. А, б — до процедуры, с, д — сразу после

воздействия на клетки эпидермиса в зоне введения препарата Facetem происходит увеличение количества клеток зернистого слоя, утолщение кожи и улучшение качественных характеристик эпидермиса, улучшение барьерных свойств.

Имплантация Facetem уже в первые недели после процедуры запускает интенсивный процесс стимуляции фибробластов, вырабатывающих эндогенный коллаген. По мере рассасывания геля-носителя нативная ткань замещает гидроксиапатит кальция, восстанавливает естественную коллагеновую структуру дермы и обеспечивает пролонгированный лифтинг. Микросферы ГАК постепенно расщепляются на ионы кальция и фосфата и выводятся из организма путём неферментативного гидролиза. Два эффекта в одном: филлинг и коллагеностимуляция для длительного омоложения.

Клинический случай

На приём обратилась женщина 37 лет с жалобами на потерю объёма в средней и нижней третях лица после резкого похудения, появление носогубных складок и морщин марионетки, носослезной борозды, изменение линии овала лица. Также есть жалобы на рубцы постакне.

При осмотре определяются значительный дефицит объёма в подглазничной области, среднещёчной зоне, уплощение скулового возвышения. Отмечаются носогубные и губноподбородочные (морщины марионетки) складки градиентного типа и штрих-морщины улыбки II–III степени, умеренное провисание (II степени) линии нижней челюсти. Микрорельеф кожи нарушен за счёт множественных атрофических рубцов постакне, расположенных преимущественно в скуловой зоне и латеральной части щёк. Тургор и эластичность кожи значительно снижены, преимущественно в средней и нижней третях лица. Компрессионно-ротационный тест ярко положительный.

Диагноз: L57.4 — старческая атрофия лица, L90.8 — атрофические изменения кожи (постакне).

Протокол процедуры

Для коррекции возрастных изменений лица и липоатрофии использовался препарат на основе гидроксиапатита кальция Facetem в объёме 3 мл.

Для восполнения объёма скуловой области и среднещёчной зоны Facetem вводили в болюсной технике. В области скулового возвышения глубина введения — глубоко супрапериостально, по три болюса объёмом 0,15–0,2 мл с каждой стороны. В среднещёчной зоне — несколько болюсов в проекции глубокого медиального щёчного жирового пакета.

Далее имплантат вводили с помощью канюли 22G × 50 мм в линейно-ретроградной технике в проекции носогубных и губноподбородочных складок для их заполнения, а также в технике векторного лифтинга для проработки всех целевых зон лица. Глубина введения — ретикулярная дерма. Объём вводимого препарата — по 0,1–0,15 мл на один вектор движения канюли. Направление векторов — перпендикулярно целевой зоне, сверху вниз, от периферии к центру лица. Для аугментации щёк в зонах максимального дефицита объёма использовалась техника пересекающихся вееров.

Результаты коррекции

За счёт сочетания глубокого болюсного введения в зоны максимального дефицита объёма и техники латерального векторного лифтинга удалось одновременно восполнить участки липоатрофии, заполнить морщины и складки и добиться лифтинга верхней и средней третей лица с улучшением линии нижней челюсти.

В дальнейшем, по мере рассасывания микрочастиц гидроксиапатита кальция, в течение года в зоне введения препарата наблюдается истинная коллагеностимуляция, за счёт которой происходит не только уплотнение и повышение упругости кожи, но и сглаживание атрофических рубцов постакне.

Кроме того, в направлении векторов происходит ретракция кожи, благодаря которой с течением времени нарастает лифтинг-эффект за счёт сокращения растянутой кожи, устраняются явления птоза. ●