


*Esthetic Guide*

# ОБЛИК

Сложные зоны. Безопасность и результат



1 (55) 2024





Галина Стародубцева

врач-косметолог,  
физиотерапевт,  
Обнинск

# Facetem в anti-age терапии

Протоколы с коллагенстимулятором на основе гидроксиапатита кальция.

## Выбор препарата

Одним из препаратов выбора для anti-age терапии является препарат Facetem на основе гидроксиапатита кальция корейской компании CGBio. Компания максимально сфокусирована на внедрении результатов собственных научно-исследовательских работ в клиническую практику, имеет 450 патентов на изобретения, 361 научную статью по классам SCI & SCIE, сертификацию Американской ассоциации банка тканей AATB в области иммунологии.

## Особенности терапии

У многих пациентов возрастные изменения кожи усугубляются течением хронических заболеваний и выбранными диетическими режимами.

В кабинете врача-косметолога часто оказываются пациенты, придерживающиеся белковых и растительных диет, — в том числе веганы и вегетарианцы, а также приверженцы тяжёлых физических нагрузок.

Ошибочные диетические стратегии и последствия нездорового образа жизни формируют нутриентные дефициты. А тяжёлые физические нагрузки меняют и усугубляют мимическую активность.

Препараты на основе гидроксиапатита кальция относятся к коллагенстимуляторам. Выраженный физиологический эффект достигается при соблюдении ряда условий, таких как наличие кофакторов и субстратов (структурных элементов), на основе которых будет синтезироваться коллаген, при достаточном гидрорезерве кожи.

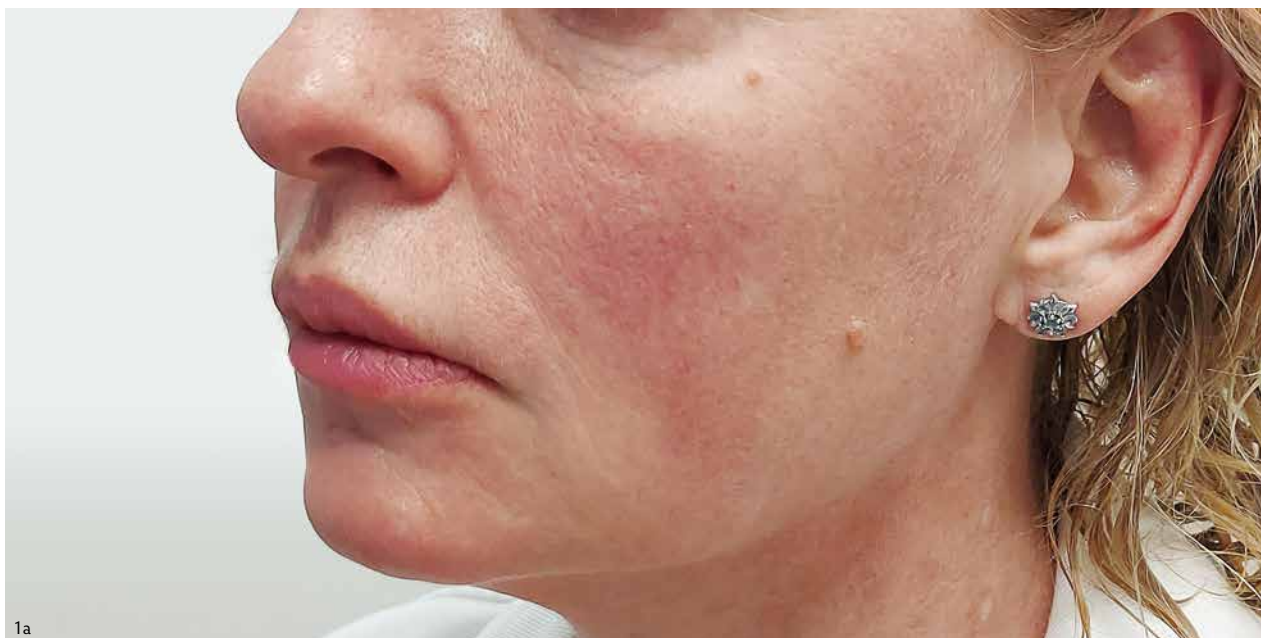Субстратом для синтеза коллагена являются аминокислоты, кофакторами — витамины группы В и С, а также магний и железо. Назначение биоревитализантов, препаратов с аминокислотами, пептидами и витаминами предполагает две схемы:

1. Курсом 4–6 процедур с окончанием курса за две недели до введения гидроксиапатита кальция.
2. Курсом 4–6 процедур через две недели после введения препарата на основе гидроксиапатита кальция.

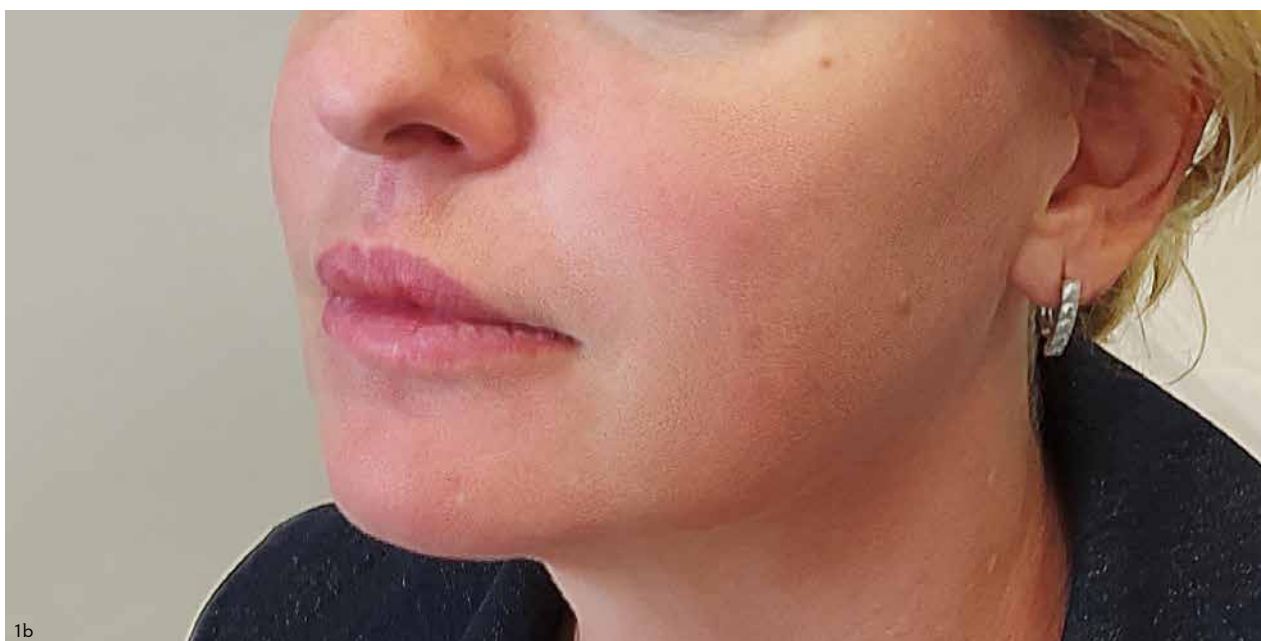Избыточную мимическую активность целесообразно снижать для уменьшения сил натяжения кожи, особенно нижней трети лица. Для этой цели используется ботулинотерапия, препараты назначаются за 1–1,5 месяца до введения гидроксиапатита кальция.

Для женщин, находящихся в менопаузе, в связи с низкой усвояемостью аминокислот в ЖКТ и низкой

Сочетанные методы коррекции приводят к **значительному улучшению внешнего вида кожи** с инволюционными изменениями вне зависимости от возраста и пола пациента.



1a



1b

**Фото 1.** Пациент — женщина, 45 лет. **А** — до процедуры, **Б** — через 56 дней

концентрацией общего белка в плазме крови, за два месяца до введения препарата на основе гидроксиапатита кальция целесообразно назначение пищевых добавок с пролином, лизином и глицином на курс 2–3 месяца, витаминов, магния и железа. А при недостаточном эффекте от процедуры возможно проводить терапию препаратами коллагена для внутрикожного введения через 2,5–3 месяца после введения препарата Facetem.

При использовании препарата на основе гидроксиапатита кальция как филлера возможно одновременное введение с филлерами на основе гиалуроновой кислоты, но в разные зоны лица.

### Клинический случай

Пациент — женщина, 45 лет. Жалобы на дряблость кожи лица, увеличение носогубных складок и брылей.

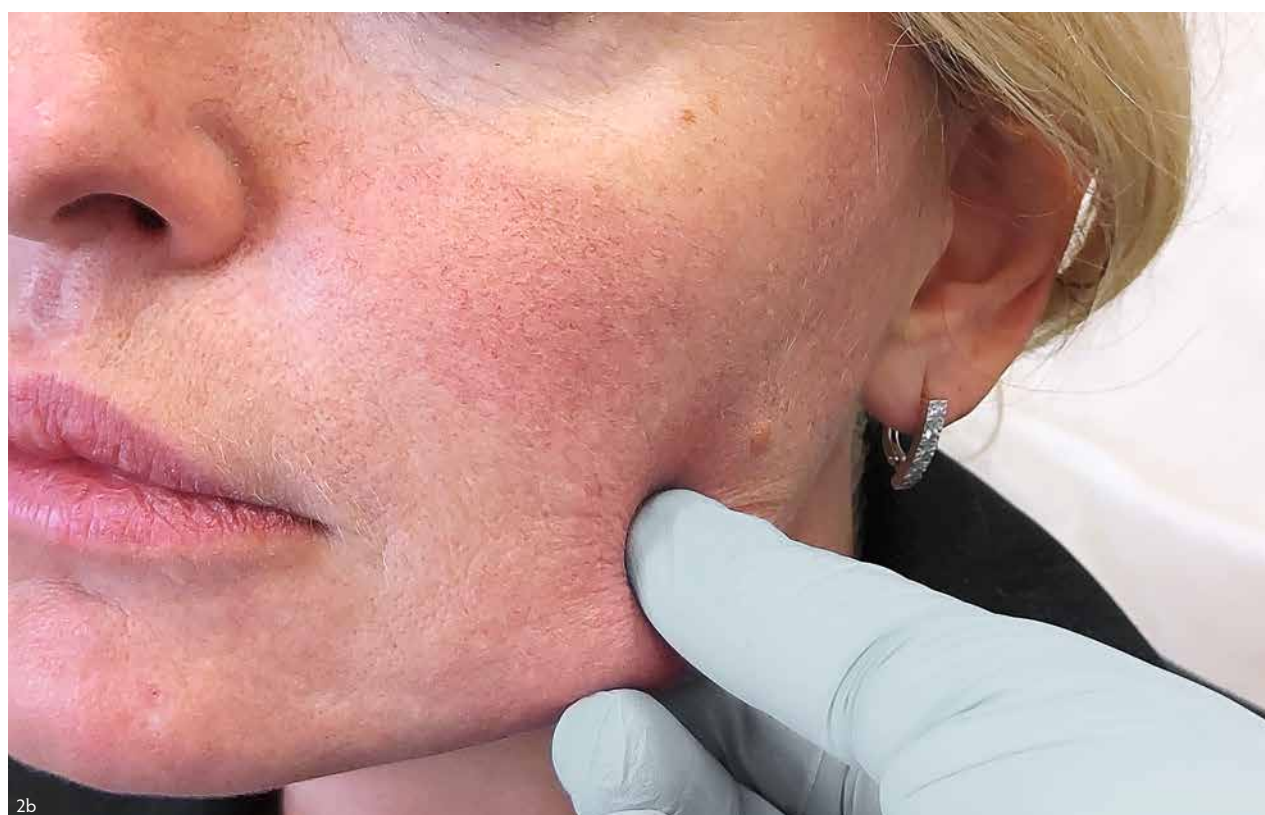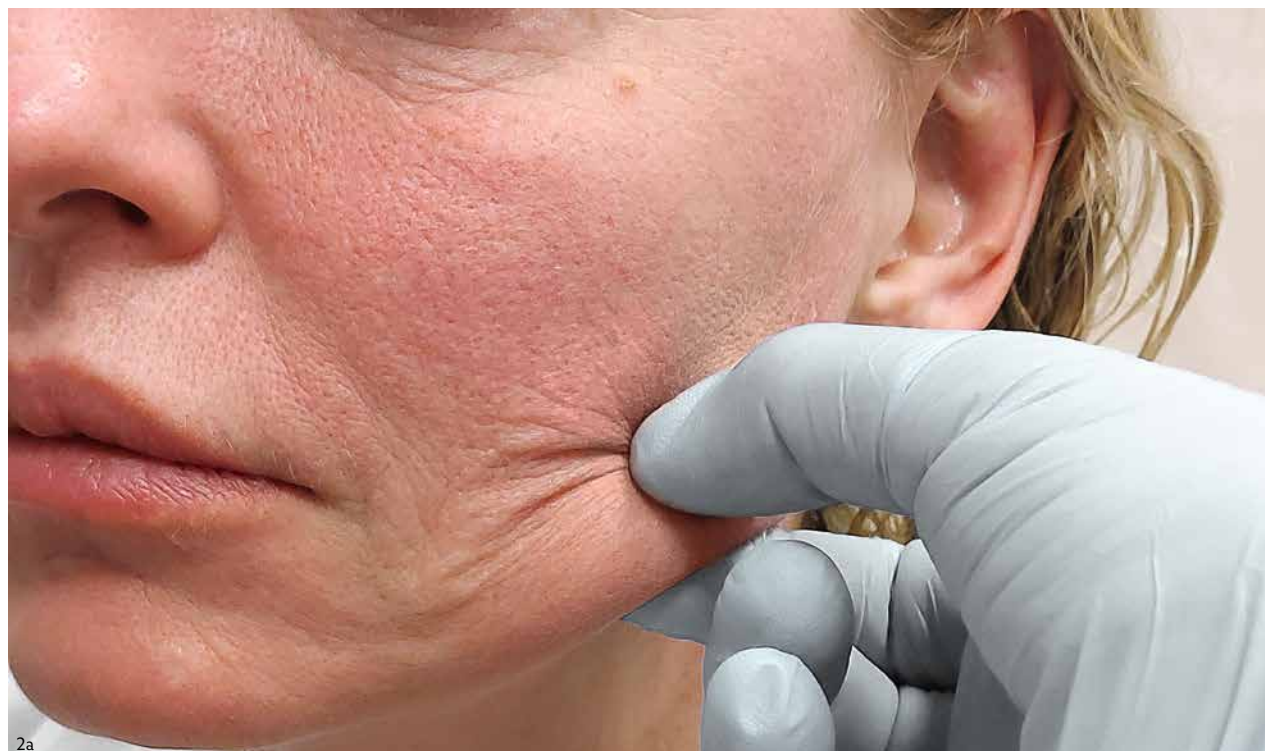Со слов пациента, изменения кожи стала замечать несколько лет назад после продолжительной диеты из-за псориаза (не употребляет в пищу красное мясо, молочные продукты, глютен, паслёновые). Ботулинотерапию

проводит каждые полгода, биоревитализацию курсом из четырёх процедур — один раз в год. Эффект удовлетворительный.

Псориазом страдает последние 10 лет, летом — обострение. Сильное обострение с поражением 70% кожи тела наблюдалось после перенесения COVID-19. После соблюдения диеты, курсов ВЛОК два раза в год, нанесения на очаги мази «Дайвонекс» обострений последние 1,5 года не наблюдалось. Результаты анализа на общий белок плазмы крови — нижняя граница нормы.

Результаты осмотра: фототип кожи по Фицпатрику — II. Тип старения по Кольгуненко — смешанный, по Глоау — тип III, уровень выраженности возрастных признаков по шкале Merz — III. Тип кожи — сухая. Тонус и тургор резко снижены, щипковый тест — 10 секунд. Глубокие жировые пакеты гипотрофированы и смещены вниз. Отмечаются носогубные морщины, выраженные морщины марионетки, носощёчная борозда умеренно выражена.

Диагноз основного заболевания: атрофические изменения кожи, сопутствующий диагноз — псориаз.



**Фото 2.** Пациент — женщина, 45 лет.  
**А** — до процедуры,  
**Б** — через 56 дней

### Протокол терапии

1. Подготовительные процедуры: плацентарный препарат № 5 в/к один раз в неделю 2 мл, ботулинотерапия Full Facetem. Перорально пищевые добавки с аминокислотами.

2. Через две недели после окончания подготовительных процедур проведена коллагеностимуляция нижней трети лица препаратом Facetem 1,5 мл в разведении с физиологическим раствором 1: 1 (от линии соединяющей крыло носа и козелок до угла нижней челюсти) и 1: 2 (в субментальной зоне). Препарат вводился в верней технике с помощью канюли 22G × 50 мм. Объём

вводимого препарата — по 0,1–0,15 мл на один вектор движения канюли.

### Результаты коррекции

Результат оценивался через 1,5 месяца после терапии Facetem. За счёт сочетанных методов коррекции и восполнения нутриентных дефицитов восстановлен тургор и тонус кожи с улучшением микрорельефа и сокращения площади кожного лоскута.

В дальнейшем планируется проведения коллагеностимуляции в средней трети лица и на шее. ●

# Facetem

Natural Face, Natural System



## Время новых фаворитов



Эксклюзивный дистрибьютор в РФ – ООО «НэотекРу»  
Москва, Проспект Мира, 102, стр. 38, 1 подъезд, 2 этаж, офис 202

РУ № РЭН 2019/8358 ОТ 12 МАРТА 2020 ГОДА

РЕКЛАМА



NEOTECRU



NEOTECRU.RU



+7 (495) 120-31-43

NT NeotecRu